

ELISABETH FABIAN¹ & GUENTER J. KREJS²

**Thalidomid (ehemals Contergan®):
Die langsame Renaissance eines Medikamentes
in der Gastroenterologie**

Zusammenfassung

Das einst aufgrund seiner teratogenen Wirkung in Verruf geratene Medikament Thalidomid (ehemaliger Handelsname Contergan®) findet bei spezifischen Indikationen heute wieder zunehmend Anwendung in der Medizin. Die Substanz und seine Analoga Lenalidomid und Pomalidon wirken immunmodulatorisch, anti-inflammatorisch, antineoplastisch/-proliferativ und antiangiogenetisch und werden daher unter anderem zur Behandlung des multiplen Myeloms und anderer onkologischer Erkrankungen eingesetzt. In der Gastroenterologie stellt Thalidomid eine wirksame Behandlungsoption für Patienten mit rezidivierenden gastrointestinalen Blutungen vor allem bedingt durch Gefäßmalformationen oder Neoplasien dar. Diese medikamentöse Therapieoption kommt insbesondere dann zum Einsatz, wenn eine Endoskopie aufgrund eines reduzierten klinischen Zustandsbildes nicht möglich ist oder wenn eine Blutungsquelle im Rahmen einer Endoskopie nicht ausfindig gemacht werden kann. Das Medikament hat für diese Indikation ein akzeptables Sicherheitsprofil. Da die Mehrzahl der Patienten mit gastrointestinalen Blutungen ein höheres Lebensalter haben, spielt die bekannte Teratogenität der Substanz in diesen Fällen keine Rolle. Andere potenzielle Nebenwirkungen von Thalidomid, wie z.B. Neurotoxizität, können die Verwendung mitunter einschränken, sind aber reversibel. Da die Substanz das Thrombinbildungspotenzial geringfügig erhöhen kann, sollten Patienten, die Thalidomid erhalten engmaschig in Hinblick auf venöse Thromboembolien überwacht werden.

Summary

Thalidomide (formerly Contergan®):
The slow renaissance of a drug in gastroenterology

The drug thalidomide (former trade name Contergan®), which once fell into disrepute due to its teratogenic effects, is now increasingly being used again in medicine

¹ Klinische Abteilung für Innere Medizin II, Universitätsklinikum Krems a.d. Donau; Karl Landsteiner Privatuniversität für Gesundheitswissenschaften

² Klinische Abteilung für Gastroenterologie und Hepatologie, Universitätsklinik für Innere Medizin, Medizinische Universität Graz

for specific indications. The substance and its analogs lenalidomide and pomalidomide have immunomodulatory, antiinflammatory, antineoplastic/-proliferative and antiangiogenic effects and are therefore used in the treatment of multiple myeloma and other oncological diseases. In gastroenterology, thalidomide is an effective treatment option for patients with recurrent gastrointestinal bleeding, particularly due to vascular malformations or neoplasia, especially if endoscopy is not possible due to a reduced clinical condition or if a source of bleeding cannot be identified during endoscopy. The drug has an acceptable safety profile for this indication. Since the majority of patients with gastrointestinal bleeding are older, the known teratogenicity of the substance is not relevant in these cases. Other side effects of thalidomide, such as neurotoxicity, can sometimes limit its use, but are reversible. As the substance can slightly increase thrombin generation, patients receiving thalidomide should be closely monitored for venous thromboembolism.

Einleitung

Jüngste Publikationen [1, 2] haben gezeigt, dass Thalidomid bei rezidivierenden gastrointestinalen Blutungen vor allem bedingt durch Gefäßmalformationen, aber teils auch bei Blutungen unbekanntem Ursprungs sowie bei Blutungsquellen, die endoskopisch nicht zugänglich sind, einen positiven therapeutischen Effekt hat. Insbesondere im Langzeitmanagement können bei den betroffenen Patienten nachhaltige Erfolge erzielt werden, d.h. die Häufigkeit an Blutungsereignissen reduziert und der Verbrauch an benötigten Bluttransfusionen signifikant vermindert werden. Damit, aber auch mit dem Einsatz bei gewissen malignen Erkrankungen, kommt das einst verbannte Medikament wieder zurück in die klinische Anwendung.

Geschichte von Thalidomid im 20. Jahrhundert

Thalidomid wurde 1954 von Chemikern des Stolberger Pharmaunternehmens Grünenthal synthetisiert und als Schlaf- und Beruhigungsmittel unter dem Namen Contergan[®] bzw. Softenon[®] und Distaval[®] in insgesamt 46 Ländern weltweit auf den Markt gebracht. Neben seiner anxiolytischen Wirkung hat Thalidomid auch einen antiemetischen Effekt, weshalb es vielfach schwangeren Frauen zur Linderung von Schwangerschaftsübelkeit empfohlen wurde [3]. Das Präparat war bis 1961 vielerorts, so auch in Deutschland, rezeptfrei erhältlich. Mit mehr als 140 Millionen verkauften Tabletten im Jahr 1960 war Contergan[®] das in Deutschland am häufigsten verkaufte Sedativum [4]. Zu jenem Zeitpunkt hatte das Präparat hierzulande 46% des Marktes für barbituratfreie Schlafmittel erobert [5]. Die Entwicklung und Markteinführung von Contergan[®] entsprach dem damals gültigen Wissen und den geltenden Standards der pharmazeutischen Industrie. Da es in den 1950er Jahren aber, anders als heutzutage, noch keine systematische Sicherheitsbewertung von neuen Medikamenten und Verfahren für die Zulassung und Überwachung von Arzneimitteln gab, erkannte man die teratogene Wirkung von Thalidomid erst Jahre später. Die Einnahme des Präparates während der frühen Schwangerschaft führte bei weltweit etwa 10.000 Neugeborenen zu schweren Schädigungen wie Fehlbildungen der Gliedmaßen (Phokomelie, Dymelie oder Amelie), Knochendysplasie und Organanomalien

[6, 4] sowie zu einer unbekanntem Anzahl an Fehlgeburten [5]. Der berühmte „Contergan®-Skandal“ beschäftigte noch viele Jahre die Welt (ein neunjähriger Prozess, der schließlich außergerichtlich beigelegt wurde), das Medikament wurde am 27. November 1961 aus dem Handel genommen.

Die mit Abstand meisten Fälle von Contergan®-geschädigten Kindern entfielen mit ca. 4000 auf die BRD (Bundesrepublik Deutschland bzw. ehemals Westdeutschland). In der ehemaligen DDR (Deutsche Demokratische Republik) hatte der Zentrale Gutachterausschuss für das Arzneimittelwesen die Herstellung und den Vertrieb von Schlafmitteln auf Basis von Thalidomid abgelehnt, weil man die Substanz als noch nicht ausreichend überprüft einstufte [7]. Da dennoch einige Packungen aus der BRD in die DDR gelangten, wurden auch dort 8 Fälle von Contergan®-bedingten Missbildungen an Neugeborenen verzeichnet [8]. In Österreich und in der Schweiz wurde das Präparat unter dem Handelsnamen Softenon® vertrieben, war aber im Gegensatz zur BRD verschreibungspflichtig. Aufgrund des restriktiven Umgangs mit der Rezeptpflicht in diesen Ländern traten laut offizieller Angaben daher nur vereinzelt Schädigungen an Neugeborenen durch Thalidomid auf (Österreich 13 Fälle, Schweiz 9 Fälle) [9]. Softenon® wurde 1962 vom Markt genommen [5].

In den USA wurde die vom amerikanischen Hersteller Richardson-Merrell erstmals im September 1960 beantragte Zulassung für Contergan®, sowie fünf weitere Zulassungsanträge durch die FDA (Food and Drug Administration) abgelehnt [5, 6]. Nach Bekanntwerden der schwerwiegenden Nebenwirkungen des Präparats zog der Hersteller im Jahr 1962 den Antrag auf Zulassung zurück [5]. Da von der Firma aber Probepackungen in großen Mengen ausgegeben worden waren, wurden auch in den USA insgesamt 17 Kinder mit Contergan®-bedingten Missbildungen geboren [10].

Pharmakologische Aspekte

Thalidomid ist ein Derivat der Glutaminsäure. Es ist ein leicht wasserlöslicher, kristalliner Feststoff mit der Strukturformel $C_{13}H_{10}N_2O_4$ (Abb. 1). Die chemische Verbindung ist chiral, wobei für das R- und S-Enantiomer unterschiedliche pharmakologische und toxikologische Effekte beschrieben sind – eine teratogene Wirkung ist ausschließlich für das S-Enantiomer nachgewiesen. *In vivo* liegt das Arzneimittel allerdings als Racemat vor [11]. Zudem gibt es Hinweise darauf, dass sich die Enantiomere im Körper, unabhängig davon ob reines R- oder S-Enantiomer verabreicht wurde, ineinander umwandeln und sich ein R/S-Verhältnis von ca. 1:1,7 einstellt [5].

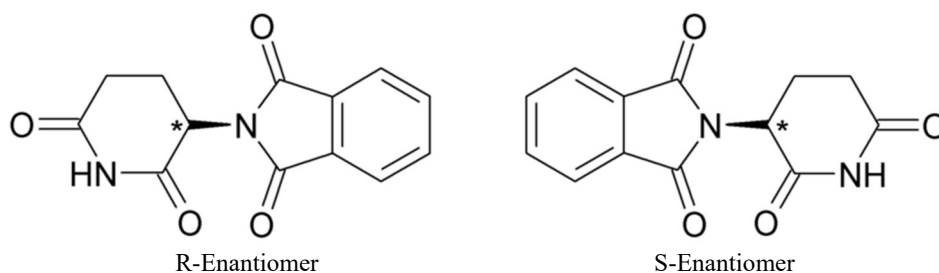


Abbildung 1: Chemische Struktur von Thalidomid

Nach der oralen Aufnahme und Absorption von Thalidomid unterliegt die Substanz zum einen einem nicht-enzymatischen hydrolytischen Abbauprozess mit Bildung verschiedener Metaboliten [12], zum anderen einem oxidativen Metabolismus über Cytochrom P450 2C19 [13]. Polymorphismen dieses Enzyms können dabei die Toxizität von Thalidomid verstärken und unerwünschte Interaktionen mit anderen Arzneistoffen begünstigen [13, 14].

Wirkmechanismus

Thalidomid wirkt im menschlichen Körper über verschiedene komplexe Mechanismen auf molekularer Ebene immunmodulatorisch, antiinflammatorisch, antineoplastisch/-proliferativ und antiangiogenetisch (Tab. 1) [11].

Tabelle 1: Biologische Effekte von Thalidomid und seinen Analoga [11]

Effekt		Wirkungsziel
Angiogenese	↓	VEGF, bFGF
Invasion und Metastasierung	↓	Zelladhäsionssignalisierung
Zellproliferation	↓	Zellzyklusregulatoren
Apoptose	↑	BCL2
Tumorwachstum	↓	Mehrere Mechanismen
Immunresistenz von Tumoren	↓	Immun-Checkpoint Proteine
Immunmodulation		CD4 ⁺ /CD8 ⁺ T Zellen
Immunsuppression; Vermeidung immunologischer Kontrollmechanismen	↓	Chemokine, Interleukine, TGFβ, VEGF

VEGF: vascular endothelial growth factor; bFGF: basic fibroblast growth factor; BCL2: B cell lymphoma 2; TGFβ: transforming growth factor beta

Pharmakologische Effekte werden durch Thalidomid selbst, aber auch seine Spezies-spezifischen hepatischen Metaboliten vermittelt [15, 16]. Die Fähigkeit der Inhibierung der Angiogenese spielt dabei nicht nur eine wichtige Rolle in der Behandlung von verschiedenen Krebserkrankungen, sondern auch im Management von chronisch rezidivierenden gastrointestinalen Blutungen. Wenngleich die exakten molekularen Mechanismen bislang nicht vollständig geklärt sind, so dürfte der inhibierende Effekt von Thalidomid auf VEGF (vascular endothelial growth factor) und bFGF (basic fibroblast growth factor) dabei eine zentrale Rolle spielen [3, 17]. Vermittelt werden die Effekte von Thalidomid auf VEGF sowie auf die Zellproliferation über den NOTCH1/DELTA4 und den Phosphoinositid-3 Kinase (PI3K)/Proteinkinase B (AKT) Signalweg [11, 18]. Darüber hinaus moduliert Thalidomid über den Transkriptionsfaktor NFκB (Nuclear factor kappa B) auch die Expression bestimmter Gene wie TRAF1 (signal transducer tumor necrosis factor receptor associated factor 1) und IAP2 (cellular inhibitor of apoptosis protein 2) [19]. Durch die Bildung eines Thalidomid-Cereblon-TNF-α Komplexes kommt es zur Downregulation von NFκB und somit auch zur Downregulation der Synthese von Zytokinen, die die Angiogenese induzieren [11, 12]. Weiters moduliert Thalidomid über mTOR (mammalian

target of rapa-mycin) auch den Cross-talk zwischen den genannten molekularen Signalwegen der Angiogenese (VEGF, PI3/AKT und NFκB) [11]. Zusätzlich wirkt die Substanz inhibierend auf die Synthese von NO, welches unter anderem ein endogener Regulator der Endothelfunktion und der Blutgefäßformation ist [20]. Auch die durch Thalidomid begünstigte Entstehung von reaktiven Sauerstoffspezies hat über die Vermittlung von immunmodulierenden Effekten und die verminderte Expression von FGF8 (fibroblast growth factor 8) einen inhibierenden Einfluss auf die Gefäßsynthese [12, 20]. Die Angiogenese wird außerdem durch die Wirkung von Thalidomid auf das Aktin-Zytoskelett schnell proliferierender Endothelzellen (durch Bindung an Tubulin) beeinflusst [20].

In Tierexperimenten führte die Bindung von Thalidomid an das Protein Cereblon über die Modulation von FGF8, einem Downstream-Molekül von p63 (ein Transkriptionsfaktor der p53 Familie), zudem zu einer Inhibierung der embryonalen Ausbildung von Gliedmaßen [21]. Da Cereblon die substratbindende Untereinheit der E3-Ubiquitin-Ligase bildet, bedingt die Bildung eines Thalidomid-Cereblon-Komplexes auf molekularer Ebene, dass angedockte Transkriptionsfaktoren wie SALL-4 (sal-like protein 4) und p63 abgebaut werden und somit ihre Funktion der Steuerung des Wachstums und der Entwicklung der Extremitäten und bestimmter Organe im Embryo nicht mehr erfüllen können [22, 23] (Abb. 2). D.h. auch die teratogene Wirkung von Thalidomid ist maßgeblich auf die biochemisch komplexen Mechanismen einer inhibierten Vaskularisierung in den Extremitäten des Embryos zurückzuführen.

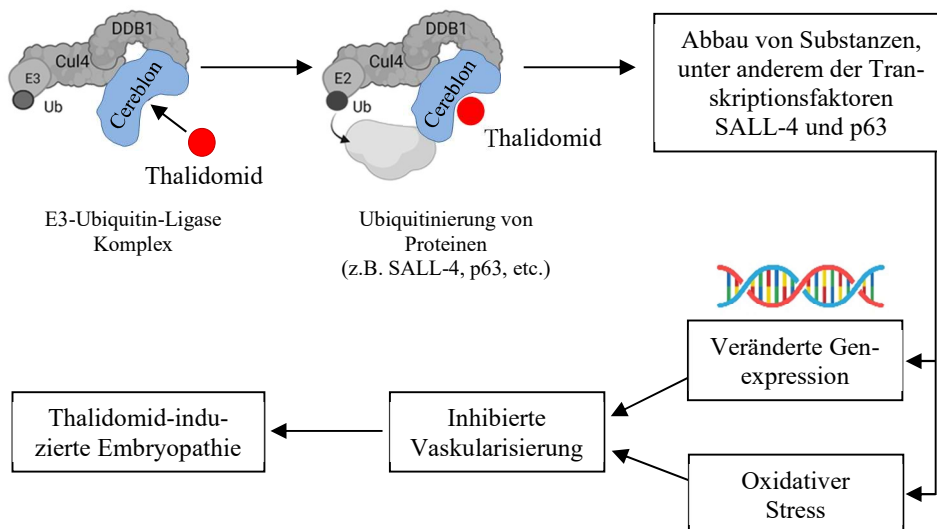


Abbildung 2: Mechanismus der Thalidomid-induzierten Teratogenität. Thalidomid bindet an Cereblon, das ein Teil des E3-Ubiquitin-Ligase-Komplexes ist. Dies führt zum verstärkten Abbau von Substanzen, unter anderem Transkriptionsfaktoren wie SALL-4 und p63, wodurch es zu einer veränderten Genexpression und Missbildung von Gliedmaßen und Organen kommt [25]. Ub: Ubiquitin, Cul4: cullin-4, DDB1: damaged DNA binding protein 1, SALL-4: sal-like protein 4

Je nachdem zu welchem Zeitpunkt der Embryonalentwicklung eine Thalidomidexposition stattfindet, treten unterschiedliche Schädigungen am ungeborenen Kind auf: zwischen dem 34. und 38. Tag nach der letzten Regelblutung kommt es zu einem Fehlen der Ohrmuscheln und zu einer Lähmung des Gesichtsnervs (Facialisparese), zwischen dem 40. und 44. Tag treten Arm-, zwischen dem 43. und 46. Tag Bein- und zwischen dem 48. und 50. Tag Daumenfehlbildungen und eine Verengung des Enddarms auf. Die Dosis ist für das Ausmaß der Schädigung nicht relevant [5]. Die teratogene Wirkung von Thalidomid ist allerdings artspezifisch und betrifft neben dem Menschen nur wenige Tierarten (Primaten und Kaninchen, jedoch keine Nagetiere oder Fische) [24]. Dies ist auch ein Grund dafür, weshalb die teratogene Wirkung der Substanz nicht bekannt war, als das Präparat in den 1950er Jahren auf den Markt gebracht wurde.

Aktueller therapeutischer Einsatz von Thalidomid

An Thalidomid und seinen spezifischen Wirkmechanismen wird bis heute intensiv geforscht. Aufgrund seiner immunmodulatorischen, antiinflammatorischen, antineoplastischen/-proliferativen und antiangiogenetischen Wirkung wurde die Substanz und seine Analoga Lenalidomid und Pomalidomid mittlerweile für die Behandlung bestimmter Erkrankungen wieder von den Arzneimittelbehörden zugelassen. Bei spezifischer Indikation und korrekter Anwendung kann Thalidomid eine hilfreiche Therapie für Patienten sein, für deren Krankheiten keine andere adäquate Behandlung zur Verfügung steht [26]. Hierzu zählen unter anderem Hauterkrankungen wie Erythema nodosum leprosum, das HIV-1-assoziierte Kaposi Sarkom, die Waldenström Makroglobulinämie, das multiple Myelom sowie teilweise das Prostatakarzinom und neuroendokrine Tumore. Weiters findet Thalidomid Anwendung in der Behandlung von Autoimmunreaktionen, z.B. bei Abstoßungsreaktionen als Folge von Knochenmarktransplantationen (graft-versus-host disease) [4, 6, 11, 27]. Klinische Studien weisen darüber hinaus auf einen Benefit von Thalidomid in der Therapie von verschiedenen soliden Tumoren wie etwa dem Nierenzellkarzinom, dem Ösophaguskarzinom, dem Chemotherapie-refraktärem Endometriumkarzinom oder dem Pankreaskarzinom hin [12].

Einsatz von Thalidomid in der Gastroenterologie

Allgemeine Aspekte zu gastrointestinalen Blutungen

Gastrointestinale Blutungen werden je nach Lokalisation in die obere und untere gastrointestinale Blutung unterteilt. Anatomisch stellt dabei das Treitzsche Ligament die Grenze dar [28]. Zu den Ursachen für Blutungen im oberen Gastrointestinaltrakt gehören unter anderem Magengeschwüre, Gastritis, Ösophagitis, Varizenblutungen, ein Mallory-Weiss-Riss und tumorassoziierte Blutungen [29] sowie medikamentös oder chemisch bedingte Duodenalerosionen und -ulzera [30]. Im unteren Gastrointestinaltrakt sind eine NSAR (nichtsteroidale Antirheumatika)-bedingte Enteropathie und Kolopathie ebenfalls von Bedeutung. Darüber hinaus zählt die Divertikulose des Dickdarms zu einer der häufigsten Ursachen für das Auftreten einer akuten Blutung

im unteren Gastrointestinaltrakt (30 – 50%) [31]. Diese kann aber auch für chronischen okkulten Blutverlust verantwortlich sein, der bei etwa 25% der betroffenen Patienten schleichend zu einer Anämie führt [32].

Eine andere häufige Ursache für gastrointestinale Blutungen sind Gefäßmalformationen wie Angiodysplasien (die aufgrund ihres vermehrten Auftretens bei älteren Menschen oft auch als „senile Angiodysplasien“ bezeichnet werden [6]), gastrische antrale vaskuläre Ektasien (GAVE) oder Dieulafoy-Läsionen. Trotz der Unterschiede in der makroskopischen Erscheinungsbildung und in der zugrundeliegenden Ätiologie zeichnen sich Gefäßmalformationen generell durch eine erhöhte Fragilität der Gefäße und Kurzschlüsse zwischen dem arteriellen und dem venösen System aus [6]. Die Pathogenese von vaskulären Fehlbildungen im Gastrointestinaltrakt ist bislang nicht vollständig geklärt. Eine lokale Hypoxie in der Magen-Darm-Wand sowie ein dadurch bedingtes Ungleichgewicht zwischen proangiogenen und antiangiogenen Faktoren dürfte aber eine zentrale Rolle spielen [33, 34]. Gefäßmalformationen bzw. damit assoziierte Blutungen können im gesamten Gastrointestinaltrakt auftreten.

Auch neoplasiebedingte Blutungen können grundsätzlich im gesamten Gastrointestinaltrakt vorkommen und stellen eine weitere Ursache für Blutungsepisoden bei Krebspatienten dar. Darüber hinaus kann eine Strahlentherapie in bis zu 15% der Patienten, bedingt durch die Schädigung der Endothelzellen, zu einer therapieassoziierten Proktitis mit rezidivierenden Blutungen führen [35].

Management von gastrointestinalen Blutungen

Zu den grundlegenden Maßnahmen bei Patienten mit akuten gastrointestinalen Blutungen gehören das Absetzen von Antikoagulanzen, Thrombozytenaggregationshemmern bzw. Medikamenten, die Blutungen auslösen oder verstärken können (z.B. NSAR, Metamizol, selektive Serotonin-Wiederaufnahmehemmer) [36, 37], die Verabreichung von isotonen Infusionslösungen zur Korrektur einer Hypovolämie und Aufrechterhaltung des Blutdrucks, sowie die Optimierung des Gerinnungssystems und die Transfusion von Erythrozyten und Thrombozyten, falls angezeigt.

Bei Blutungen, die proximal des Treitzschen Ligaments lokalisiert sind, ist zusätzlich die hochdosierte Gabe eines Protonenpumpenhemmers (Esomeprazol oder Pantoprazol, 80 mg intravenös) indiziert [38]. Die Verabreichung einer Antibiotikaprophylaxe wird bei Patienten mit gastrointestinalen Blutungen nicht routinemäßig empfohlen, sollte aber speziell bei Patienten mit Verdacht auf Ösophagusvarizenblutung eingesetzt werden [39].

Die Endoskopie (Ösophago-Gastro-Duodenoskopie, Koloskopie, Kapselendoskopie, Enteroskopie) ist der Goldstandard für die Diagnose und Therapie von gastrointestinalen Blutungen und sollte im Akutfall ehestmöglich (innerhalb von 24 Stunden) durchgeführt werden. Im Rahmen der Intervention stehen verschiedene Behandlungsmöglichkeiten zur Blutstillung wie das Aufbringen eines Hämostatikums, die Argon-Plasma-Koagulation, die Elektrokoagulation, die Photokoagulation, endoskopische Clips oder endoskopische Ligaturen [40] sowie spezifische Verödungstechniken für Varizenblutungen [39] zur Verfügung.

In Fällen, in denen bei der Endoskopie keine Blutungsquelle identifiziert werden kann, eine Intervention aufgrund eines schlechten klinischen Zustandsbildes nicht

möglich ist oder vom Patienten abgelehnt wird, können alternativ einige medikamentöse Therapien zum Management der gastrointestinalen Blutung eingesetzt werden [41]. Diese kommen insbesondere auch im Langzeitmanagement von Patienten mit rezidivierenden gastrointestinalen Blutungen zum Einsatz. Zu den wichtigsten und effektivsten Substanzen, die hierfür dzt. off-label Anwendung finden, zählen Somatostatin und seine Analoga, Desmopressin und Thalidomid [2]. Von Substanzen wie Vasopressin, Terlipressin oder Tranexamsäure (intravenös) sollte im gastrointestinalen Blutungsmanagement Abstand genommen werden [2].

Optionen wie die palliative hämostatische Strahlentherapie, eine Angiographie mit Embolisation oder Operation stellen weitere therapeutische Möglichkeiten dar, wenn die endoskopische und medikamentöse Behandlung zu keiner suffizienten Blutstillung führt. Der Einsatz dieser Strategien sollte jedoch immer die individuelle Situation und die Präferenz des Patienten berücksichtigen [42].

Thalidomid bei gastrointestinalen Blutungen

Über den positiven Effekt von Thalidomid im Management von gastrointestinalen Blutungen bedingt durch Angiodysplasien wurde erstmals im Jahr 2002 berichtet [43]. Nach einigen publizierten Fallberichten und -serien [44-46], wurde 2011 schließlich eine randomisierte klinische Studie an 55 Patienten mit rezidivierenden gastrointestinalen Blutungen (mindestens 6 Blutungsepisoden pro Jahr) durch Gefäßmalformationen (Angiodysplasien und GAVE Syndrom) durchgeführt [47]. Die Patienten erhielten täglich entweder 100 mg Thalidomid oder ein 400 mg Eisenpräparat für 4 Monate. Eine positive Response-Rate, definiert als mindestens 50%ige Abnahme von Blutungsepisoden innerhalb eines Jahres, zeigte sich bei 71% (intention-to-treat analysis; 77% per-protocol analysis) der Patienten, die Thalidomid erhalten, jedoch nur bei 4% der Patienten, die ein Eisenpräparat eingenommen hatten. Bei etwa der Hälfte der Patienten, die unter Therapie mit Thalidomid standen, konnte eine Reduktion der benötigten Bluttransfusionen sowie ein Sistieren der Blutungen beobachtet werden [47]. In einer weiteren klinischen Untersuchung von Thalidomid bei Patienten mit refraktärer gastrointestinaler Blutung bedingt durch Gefäßmalformationen konnte ebenfalls ein Sistieren der Blutungen bei 40% der Studienteilnehmer im Rahmen eines 6 Monate Follow-ups beobachtet werden. Darüber hinaus zeigte sich bei 85% der Patienten, die eine Therapie mit Thalidomid erhalten hatten, eine Reduktion von benötigten Bluttransfusionen und Hospitalisierungen aufgrund von gastrointestinalen Blutungsepisoden [48]. Weiters erwies sich Thalidomid im Management von Patienten (n=150) mit Angiodysplasien im Dünndarm im 12 Monate Follow-up (nach 4-monatiger Behandlung mit Thalidomid) als effiziente, jedoch dosisabhängige Therapieoption. Das Therapieansprechen wurde in der Studie als mindestens 50%ige Reduktion der Anzahl an Blutungsepisoden im Jahr nach Beendigung der 4-monatigen Einnahme von Thalidomid im Vergleich zum Jahr davor definiert. Je nachdem ob 100 mg oder 50 mg Thalidomid pro Tag verabreicht worden waren, konnte eine Ansprechrate von etwa 70% bzw. 51% verzeichnet werden [1]. Der positive Effekt von Thalidomid in Hinblick auf die Reduktion der Anzahl, Größe und Farbintensität von Gefäßmalformationen ließ sich dabei auch mittels Kapselendoskopie nachweisen [45].

Daten belegen zudem den Nutzen von Thalidomid im Langzeitmanagement (medianes Follow-up 43 Monate) von rezidivierenden gastrointestinalen Blutungen – bei ca. 40% der Patienten zeigte sich ein komplettes Sistieren, bei 32% eine Reduktion von Blutungsereignissen. Bei 20% der untersuchten Patienten wurde kein Therapieansprechen verzeichnet [49]. Insgesamt konnte in der Studie eine 1-Jahres-Ansprechrate von 77% auf die Therapie mit Thalidomid erfasst werden. Die Rezidivrate lag bei 21%, wobei alle der betroffenen Patienten auf eine erneute Behandlung mit Thalidomid ansprachen [49].

Weiters konnte nachgewiesen werden, dass auch eine relativ kurze Behandlungsdauer mit Thalidomid (3 – 4 Monate) eine nachhaltige Wirkung auf Blutungsereignisse bei Patienten mit sporadischen Angiodysplasien hat – bei vielen Patienten traten nach dem Intervall der Einnahme von Thalidomid mehrere Jahre lang keine klinisch relevanten gastrointestinalen Blutungen auf [50].

Neben der Behandlung von gastrointestinalen Blutungen bedingt durch Gefäßmalformationen wird Thalidomid teilweise auch bei Patienten mit Strahlenproktitis, die auf eine endoskopische oder andere medizinische Behandlung nicht ansprechen, eingesetzt [51, 52]. Der Therapieerfolg ist dabei allerdings sehr individuell.

Daten bzgl. Anwendung und Effizienz von Thalidomid bei gastrointestinalen neoplasiebedingten Blutungen sind äußerst limitiert. Ein Fallbericht über den Einsatz von Thalidomid bei einem Patienten mit Magenkrebs-bedingten rezidivierenden Blutungen, bei dem keine endoskopische Blutstillung erreicht werden konnte und der auch auf andere therapeutische Optionen wie Tranexamsäure, Sucralfat und Etamsylat nicht angesprochen hatte, beschreibt das Sistieren der Blutungen innerhalb von vier Tagen nach Therapiebeginn. Auch nach dem Absetzen von Thalidomid aufgrund von Nebenwirkungen traten in diesem Fall keine erneuten Blutungen auf [53].

Weiters belegen Studien die Wirksamkeit von Thalidomid in Hinblick auf die Reduktion von Häufigkeit und Intensität rezidivierender okkulten gastrointestinaler Blutungen unklarer Genese [50, 54].

Die verabreichte Dosis von Thalidomid lag für die beschriebenen Anwendungsgebiete in verschiedenen Studien zwischen 50 und 400 mg pro Tag [48]. Unter Berücksichtigung von Berichten über eine mögliche Lebertoxizität bei Einnahme höherer Dosen, sollte eine Tagesdosis von 100 mg Thalidomid nicht überschritten werden [6]. Es ist jedoch gut dokumentiert, dass Dosen von bis zu 200 mg/Tag in der Regel gut vertragen werden [55]. Einige Daten deuten zudem darauf hin, dass die Dosierung und Wirksamkeit von Thalidomid mit dem Body-Mass-Index eines Patienten zusammenhängt und entsprechend angepasst werden sollte [48, 56].

Unerwünschte Wirkungen von Thalidomid

Zu den häufigsten Nebenwirkungen von Thalidomid beim Einsatz im medikamentösen Blutungsmanagement zählen eine sedierende Wirkung und die periphere Neuropathie; weniger häufig wurde über Hautausschlag, Obstipation, Kopfschmerzen, Schwindel, Stimmungsschwankungen und Tremor berichtet [4, 6, 57]. Der zugrundeliegende Mechanismus der Thalidomid-induzierten Neurotoxizität ist dzt. noch nicht geklärt – die Inhibierung von VEGF, welcher auch neurotrope und neuroprotekt-

tive Effekte vermittelt, wird jedoch als wesentlich angesehen [58]. Dabei dürfte auch Neuropilin-1, welches in Nervenzellen exprimiert wird, und nicht nur einen Co-Rezeptor für die Bindung von VEGF darstellt, sondern auch an der axonalen Regeneration beteiligt ist, eine wesentliche Rolle spielen [59]. Nachdem die Neuropathie durch Dosisreduktion oder Absetzen von Thalidomid reversibel ist, sollte diese potenzielle Nebenwirkung nicht als generelle Kontraindikation für den Einsatz des Präparats im gastrointestinalen Blutungsmanagement angesehen werden [6].

Aufgrund der teratogenen Wirkung von Thalidomid sollte das Medikament nicht an Frauen im gebärfähigen Alter verabreicht werden, die keine adäquate Empfängnisverhütung anwenden. Angesichts der Tatsache, dass die überwiegende Mehrzahl der Patienten mit gastrointestinalen Blutungen jedoch eher ein höheres Lebensalter aufweist, spielt der Aspekt der Teratogenität in diesem Anwendungsgebiet eine untergeordnete Rolle [6]. Im Gegensatz dazu kann allerdings die ausschließlich orale Verfügbarkeit des Arzneimittels in dieser Patientengruppe ein limitierender Faktor sein [2].

Die Dauer der Thalidomidgabe zum Management von gastrointestinalen Blutungen ist bislang nicht genau definiert. Während einige Studien aufgrund von Bedenken hinsichtlich möglicher Nebenwirkungen eine eher kurzfristige Anwendung von Thalidomid präferieren, verweisen andere auf das Wiederkehren von vaskulären Läsionen und gastrointestinalen Blutungsereignissen nach dem Absetzen des Präparats [2]. Wiederholte Gaben von Thalidomid führen dabei zu einer höheren Rate an Nebenwirkungen als bei einer Langzeitanwendung des Präparats [49].

Thalidomid wird teils auch mit einem erhöhten Risiko für venöse Thromboembolien in Verbindung gebracht – dies gilt insbesondere für Thalidomid-hältige Behandlungsregime beim multiplen Myelom, weshalb in klinischen Praxisleitlinien auch eine prophylaktische antithrombotische Behandlung dieser Patienten empfohlen wird [60]. Das Risiko für venöse Thromboembolien ist bei Krebspatienten allerdings generell aufgrund spezifischer krebs-, patienten- und behandlungsbedingter Risikofaktoren erhöht [61]. Das multiple Myelom weist dabei das höchste Risikopotenzial unter allen hämatologischen sowie soliden Tumoren auf [62]. Um das Risiko für venöse Thromboembolien besser einschätzen zu können, kommen im wissenschaftlichen Setting verschiedene *in vitro* Tests zur Erfassung der Thrombingenerierung bzw. des endogenen Thrombinbildungspotenzials zur Anwendung [63]. Damit konnte beispielsweise gezeigt werden, dass Patienten mit multipltem Myelom unter einem Thalidomid-hältigen Therapieregime zwar intermittierend, jedoch nicht langfristig ein leicht (9%) erhöhtes Thrombinbildungspotenzial aufweisen; dies begünstigte aber keine thromboembolischen Ereignisse [64]. Ein vergleichbarer Wert des Thrombinbildungspotenzials (9,3%) ist auch in einer Fallpräsentation bei einer Patientin mit Pankreaskarzinom beschrieben, die Thalidomid zum erfolgreichen Management einer gastrointestinalen Blutung, ebenfalls ohne Auftreten eines thromboembolischen Ereignisses, erhalten hat [2]. Bislang sind in der Literatur keine Fälle von Thromboembolien durch den Einsatz von Thalidomid bei gastrointestinalen Blutungen beschrieben [28, 47].

Zusammenfassung

Thalidomid (Tab. 2) stellt eine wirksame Behandlungsoption für gastrointestinale Blutungen bei älteren Menschen dar, insbesondere wenn eine Endoskopie aufgrund eines reduzierten klinischen Zustandsbildes nicht möglich ist oder wenn eine Blutungsquelle im Rahmen einer Endoskopie nicht auffindig gemacht werden kann. Gastrointestinale Gefäßmalformationen wie Angiodysplasien sind in dieser Patientengruppe häufig und können zu refraktären gastrointestinalen Blutungen mit der Notwendigkeit von wiederholten Krankenhausaufenthalten und Bluttransfusionen sowie zu einer starken Einschränkung der Lebensqualität führen. Neben anderen medikamentösen Optionen wie Somatostatin oder Desmopressin kann auch Thalidomid im Management von gastrointestinalen Blutungen eingesetzt werden. Das Medikament hat für diese Indikation ein akzeptables Sicherheitsprofil. Da die Mehrzahl der Patienten mit gastrointestinalen Blutungen ein höheres Lebensalter hat, spielt die bekannte Teratogenität der Substanz in diesen Fällen keine Rolle. Andere Nebenwirkungen von Thalidomid, wie z.B. Neurotoxizität, können seine Verwendung mitunter einschränken, sind aber reversibel. Da die Substanz das Thrombinbildungspotenzial geringfügig erhöhen kann, sollten Patienten, die diese Therapie erhalten, engmaschig auf venöse Thromboembolien überwacht werden.

Tabelle 2: Thalidomid im Management von gastrointestinalen Blutungen – Shortcut

Indikation	Rezidivierende oder okkulte gastrointestinale Blutungen aufgrund von Gefäßmalformationen oder Neoplasien Bei Patienten, die sich keiner Endoskopie unterziehen können oder wollen Frühere erfolglose therapeutische Ansätze
Dosierung	100 mg oral, einmal täglich (abends) Bei Bedarf (unter Berücksichtigung von Wirksamkeit, potenziellen Nebenwirkungen, Body-Mass-Index des Patienten) ggf. Dosisanpassung (50 – 400 mg täglich)
Kontraindikation	Schwangerschaft
Wirkmechanismus	Inhibierung der Angiogenese
Mögliche Nebenwirkungen	Teratogenität Neurotoxizität: periphere Neuropathie, Schwindel, Kopfschmerzen, Gemütsveränderungen, Tremor, Fatigue Venöse Thromboembolien Ausschlag Obstipation

Referenzen

- [1] Chen H, Wu S, Tang M, Zhao R, Zhang Q, Dai Z, Gao Y, Yang S, Li Z, Du Y, Yang A, Zhong L, Lu L, Xu L, Shen X, Liu S, Zhong J, Li X, Lu H, Xiong H, Shen Y, Chen H, Gong S, Xue H, Ge Z. Thalidomide for recurrent bleeding due to small-intestinal angiodysplasia. *N Engl J Med* 2023;389(18):1649-1659
- [2] Fabian E, Königsbrügge O, Krejs GJ, Unsel M. Thalidomide for the management of gastrointestinal bleeding in a palliative care setting. *Dig Dis* 2024;42(1):113-126
- [3] D'Amato RJ, Loughnan MS, Flynn E, Folkman J. Thalidomide is an inhibitor of angiogenesis. *Proc Natl Acad Sci U S A* 1994;91(9):4082-5408
- [4] Franks ME, Macpherson GR, Figg WD. Thalidomide. *Lancet* 2004;363(9423):1802-1811
- [5] <https://www.chemie.de/lexikon/Thalidomid.html>. Accessed 25.07.2024
- [6] Bauditz J. Effective treatment of gastrointestinal bleeding with thalidomide – chances and limitations. *World J Gastroenterol* 2016;22(11):3158-3164
- [7] Silvia Ottow S. DDR-Bürger schliefen ohne Contergan. *Neues Deutschland* 2007;12:4.
- [8] Auch in der DDR gab es Kinder mit Mißbildungen: Bundesverband: Die Betroffenen wünschen keine Öffentlichkeit. *Mitteldeutsche Zeitung* 2007;11.9
- [9] Overath A. Das Janusgesicht, Contergan, in: NZZ Folio 04/01 – Thema Pillen
- [10] Bren L. Frances Oldham Kelsey: FDA Medical Reviewer Leaves Her Mark on History (Artikel im FDA Consumer magazine, March-April 2001)
- [11] Sherbet GV. Therapeutic Potential of Thalidomide and its analogues in the treatment of cancer. *Anticancer Res* 2015;35(11):5767-5772
- [12] Amare GG, Meharie BG, Belayneh YM. A drug repositioning success: The repositioned therapeutic applications and mechanisms of action of thalidomide. *J Oncol Pharm Pract* 2021;27(3):673-678
- [13] Okada Y, Murayama N, Yanagida C, Shimizu M, Guengerich FP, Yamazaki H. Drug interactions of thalidomide with midazolam and cyclosporine A: heterotropic cooperativity of human cytochrome P450 3A5. *Drug Metab Dispos* 2009;37(1):18-23
- [14] Guengerich FP. A history of the roles of cytochrome P450 enzymes in the toxicity of drugs. *Toxicol Res* 2020;37(1):1-23
- [15] Bauer KS, Dixon SC, Figg WD. Inhibition of angiogenesis by thalidomide requires metabolic activation, which is species-dependent. *Biochem Pharmacol* 1998;55(11):1827-1834
- [16] Sorensen D, Sackett A, Urban DJ, Maier J, Vargesson N, Sears KE. A new mammalian model system for thalidomide teratogenesis: *Monodelphis domestica*. *Reprod Toxicol* 2017;70:126-132
- [17] Kenyon BM, Browne F, D'Amato RJ. Effects of thalidomide and related metabolites in a mouse corneal model of neovascularization. *Exp Eye Res* 1997;64(6):971-978
- [18] Lu L, Payvandi F, Wu L, Zhang LH, Hariri RJ, Man HW, Chen RS, Muller GW, Hughes CC, Stirling DI, Schafer PH, Bartlett JB. The anti-cancer drug lenalidomide inhibits angiogenesis and metastasis via multiple inhibitory effects on endothelial cell function in normoxic and hypoxic conditions. *Microvasc Res* 2009;77(2):78-86
- [19] Keifer JA, Guttridge DC, Ashburner BP, Baldwin AS Jr. Inhibition of NF-kappa B activity by thalidomide through suppression of IkappaB kinase activity. *J Biol Chem* 2001;276(25):22382-22387
- [20] Vargesson N. Thalidomide-induced teratogenesis: history and mechanisms. *Birth Defects Res C Embryo Today* 2015;105(2):140-156
- [21] Ito T, Ando H, Suzuki T, Ogura T, Hotta K, Imamura Y, Yamaguchi Y, Handa H. Identification of a primary target of thalidomide teratogenicity. *Science* 2010;327(5971):1345-1350
- [22] <https://www.contergan-skandal.de/wirkstoff-thalidomid>. Accessed 25.07.2024
- [23] Kawata M, Taniguchi Y, Mori D, Yano F, Ohba S, Chung UI, Shimogori T, Mills AA, Tanaka S, Saito T. Different regulation of limb development by p63 transcript variants. *PLoS One* 2017;12(3):e0174122

- [24] Donovan KA, An J, Nowak RP, Yuan JC, Fink EC, Berry BC, Ebert BL, Fischer ES. Thalidomide promotes degradation of SALL4, a transcription factor implicated in Duane Radial Ray syndrome. *Elife* 2018;7:e38430
- [25] Dsouza NN, Alampady V, Baby K, Maity S, Byregowda BH, Nayak Y. Thalidomide interaction with inflammation in idiopathic pulmonary fibrosis. *Inflammopharmacology* 2023;31(3):1167-1182
- [26] Calabrese L, Fleischer AB. Thalidomide: current and potential clinical applications. *Am J Med* 2000;108(6):487-495
- [27] Kulke MH, Stuart K, Enzinger PC, Ryan DP, Clark JW, Muzikansky A, Vincitore M, Michelini A, Fuchs CS. Phase II study of temozolomide and thalidomide in patients with metastatic neuroendocrine tumors. *J Clin Oncol* 2006;24(3):401-406
- [28] McFarlane M, O'Flynn L, Ventre R, Disney BR. Emerging role of thalidomide in the treatment of gastrointestinal bleeding. *Frontline Gastroenterol* 2018;9(2):98-104
- [29] Wilkins T, Wheeler B, Carpenter M. Upper gastrointestinal bleeding in adults: evaluation and management. *Am Fam Physician* 2020;101(5):294-300. Erratum in: *Am Fam Physician* 2021;103(2):70.
- [30] Sporea I, Popescu A. What is new in gastroenterology and hepatology. 1st eds. Bentham Books 2022
- [31] Stein J, Connor S, Virgin G, Ong DE, Pereyra L. Anemia and iron deficiency in gastrointestinal and liver conditions. *World J Gastroenterol* 2016;22(35):7908-7925
- [32] Kubo A, Kagaya T, Nakagawa H. Studies on complications of diverticular disease of the colon. *Jpn J Med* 1985;24(1):39-43
- [33] Junquera F, Saperas E, de Torres I, Vidal MT, Malagelada JR. Increased expression of angiogenic factors in human colonic angiodysplasia. *Am J Gastroenterol* 1999;94(4):1070-1076
- [34] Feng N, Chen H, Fu S, Bian Z, Lin X, Yang L, Gao Y, Fang J, Ge Z. HIF-1 α and HIF-2 α induced angiogenesis in gastrointestinal vascular malformation and reversed by thalidomide. *Sci Rep* 2016;6:27280
- [35] Michalski JM, Gay H, Jackson A, Tucker SL, Deasy JO. Radiation dose-volume effects in radiation-induced rectal injury. *Int J Radiat Oncol Biol Phys* 2010;76(3 Suppl):S123-129. Erratum in: *Int J Radiat Oncol Biol Phys* 2019;104(5):1185
- [36] Gordon FH, Watkinson A, Hodgson H. Vascular malformations of the gastrointestinal tract. *Best Pract Res Clin Gastroenterol* 2001;15(1):41-58
- [37] Remi C, Bausewein C, Twycross T, Wilcock A, Howard P. Arzneimitteltherapie in der Palliativmedizin. 2nd ed. Elsevier; 2019.
- [38] Saltzmann RJ, Feldman M, Travis AC. Approach to upper gastrointestinal bleeding in adults. www.UpToDate.com. Accessed 25.07.2024
- [39] Herrera JL. Management of acute variceal bleeding. *Clin Liver Dis* 2014;18(2):347-357
- [40] Becq A, Rahmi G, Perrod G, Cellier C. Hemorrhagic angiodysplasia of the digestive tract: pathogenesis, diagnosis, and management. *Gastrointest Endosc* 2017;86(5):792-806
- [41] Sidhu R, Sanders DS, Morris AJ, McAlindon ME. Guidelines on small bowel enteroscopy and capsule endoscopy in adults. *Gut* 2008;57(1):125-136
- [42] Gady JS, Reynolds H, Blum A. Selective arterial embolization for control of lower gastrointestinal bleeding: recommendations for a clinical management pathway. *Curr Surg* 2003;60(3):344-347
- [43] Bauditz J, Schachschal G, Wedel S, Lochs H. Thalidomide for treatment of severe intestinal bleeding. *Gastroenterology* 2002;122:A194
- [44] Shurafa M, Kamboj G. Thalidomide for the treatment of bleeding angiodysplasias. *Am J Gastroenterol* 2003;98(1):221-222
- [45] Bauditz J, Lochs H, Voderholzer W. Macroscopic appearance of intestinal angiodysplasias under antiangiogenic treatment with thalidomide. *Endoscopy* 2006;38(10):1036-1039
- [46] Dabak V, Kuriakose P, Kamboj G, Shurafa M. A pilot study of thalidomide in recurrent GI bleeding due to angiodysplasias. *Dig Dis Sci* 2008;53(6):1632-1635

- [47] Ge ZZ, Chen HM, Gao YJ, Liu WZ, Xu CH, Tan HH, Chen HY, Wei W, Fang JY, Xiao SD. Efficacy of thalidomide for refractory gastrointestinal bleeding from vascular malformation. *Gastroenterology* 2011;141 (5):1629-1637.e1-4
- [48] Bayudan AM, Chen CH. Thalidomide for refractory gastrointestinal bleeding from vascular malformations in patients with significant comorbidities. *World J Clin Cases* 2020;8(15): 3218-3229
- [49] Chen H, Fu S, Feng N, Chen H, Gao Y, Zhao Y, Xue H, Zhang Y, Li X, Dai J, Fang J, Ge Z. Bleeding recurrence in patients with gastrointestinal vascular malformation after thalidomide. *Medicine* 2016;95(33):e4606
- [50] Bauditz J, Schachschal G, Wedel S, Lochs H. Thalidomide for treatment of severe intestinal bleeding. *Gut* 2004;53(4):609-612
- [51] Craanen ME, van Triest B, Verheijen RH, Mulder CJ. Thalidomide in refractory haemorrhagic radiation induced proctitis. *Gut* 2006;55(9):1371-1372
- [52] Farmer AD, Zanetto U, Lewis MJ. Explosive proctitis: potential treatments and pitfalls in the treatment of chronic radiation proctitis. *Br J Hosp Med* 2008;69(11):654-655
- [53] Lambert K, Ward J. The use of thalidomide in the management of bleeding from a gastric cancer. *Palliat Med* 2009;23(5):473-475
- [54] Franchini M, Frattini F, Crestani S, Bonfanti C. Novel treatments for epistaxis in hereditary hemorrhagic telangiectasia: a systematic review of the clinical experience with thalidomide. *J Thromb Thrombolysis* 2013;36(3):355-357
- [55] Ghobrial IM, Rajkumar SV. Management of thalidomide toxicity. *J Support Oncol* 2003; 1(3):194-205
- [56] Seng BJJ, Teo LLY, Chan LL, Sim DKL, Kerk KL, Soon JL, Tan TE, Sivathanan C, Lim CP. Novel use of low-dose thalidomide in refractory gastrointestinal bleeding in left ventricular assist device patients. *Int J Artif Organs* 2017;40(11):636-640
- [57] Sami SS, Al-Araji SA, Rangunath K. Review article: gastrointestinal angiodysplasia - pathogenesis, diagnosis and management. *Aliment Pharmacol Ther* 2014;39(1):15-34
- [58] Sun Y, Jin K, Xie L, Childs J, Mao XO, Logvinova A, Greenberg DA. VEGF-induced neuroprotection, neurogenesis, and angiogenesis after focal cerebral ischemia. *J Clin Invest* 2003; 111(12): 1843-1851
- [59] Soker S, Takashima S, Miao HQ, Neufeld G, Klagsbrun M. Neuropilin-1 is expressed by endothelial and tumor cells as an isoformspecific receptor for vascular endothelial growth factor. *Cell* 1998;92(6):735-745
- [60] Lyman GH, Carrier M, Ay C, Di Nisio M, Hicks LK, Khorana AA, Leavitt AD, Lee AYY, Macbeth F, Morgan RL, Noble S, Sexton EA, Stenehjem D, Wiercioch W, Kahale LA, Alonso-Coello P. American Society of Hematology 2021 guidelines for management of venous thromboembolism: prevention and treatment in patients with cancer. *Blood Adv* 2021;5(4): 927-974
- [61] Königsbrügge O, Pabinger I, Ay C. Risk factors for venous thromboembolism in cancer: novel findings from the Vienna Cancer and Thrombosis Study (CATS). *Thromb Res* 2014;133(Suppl 2):S39-43
- [62] Blom JW, Doggen CJ, Osanto S, Rosendaal FR. Malignancies, prothrombotic mutations, and the risk of venous thrombosis. *JAMA* 2005;293(6):715-722
- [63] Ay C, Dunkler D, Simanek R, Thaler J, Koder S, Marosi C, Zielinski C, Pabinger I. Prediction of venous thromboembolism in patients with cancer by measuring thrombin generation: results from the Vienna Cancer and Thrombosis Study. *J Clin Oncol* 2011; 29(15):2099-2103
- [64] Chalayer E, Tardy-Poncet B, Karlin L, Chapelle C, Montmartin A, Piot M, Guyotat D, Collet P, Lecompte T, Tardy B. Thrombin generation in newly diagnosed multiple myeloma during the first three cycles of treatment: an observational cohort study. *Res Pract Thromb Haemost* 2019;3(1):89-98

Anschrift des korrespondierenden Verfassers:

o.Univ.-Prof. Dr. Guenter J. Krejs

Klinische Abteilung für Gastroenterologie und Hepatologie

Universitätsklinik für Innere Medizin

Medizinische Universität Graz

Auenbruggerplatz 15

A-8036 Graz

E-Mail: guenter.krejs@medunigraz.at

